



RESEKCIJA I REKONSTRUKCIJA TRAHEJE SA SLEEVE
RESEKCIJOM DESNOG GORNJEG PLUĆNOG REŽNJA ZBOG
KARCINOIDA BRONHA - PRIKAZ SLUČAJA

RESECTION AND RECONSTRUCTION OF THE TRACHEA BIFURCATION
WITH SLEEVE RESECTION OF THE RIGHT UPPER LOBE IN PATIENTS
WITH LUNG CARCINOID TUMOR

Miloš Koledin, Dejan Ilinčić, Dejan Đurić, Milorad Bijelović, Mišel Milošević, Ivan Kuhajda,
Radmila Čikara, Zdravko Kosjerina

Institut za plućne bolesti, Sremska Kamenica

SAŽETAK

U radu je prikazan slučaj pacijenta starog 35 godina sa preoperativno dokazanim karcinoidom u desnom gornjem glavnom bronhu sa zahvatanjem traheobronhijalnog ugla. Tumor je sleeve resekcijom desnog gornjeg režnja i rekonstrukcijom bifurkacije traheje u celosti odstranjen uz resekzione površine bez tumora. Tri meseca nakon operacije endoskopski je potvrđena zadovoljavajuća rekonstrukcija bifurkacije traheje sa anastomozom intermedijarnog bronha i medijalnog zida levog glavnog bronha.

Ključne reči: karcinoid bronha, sleeve, bifurkacija traheje, rekonstrukcija

SUMMARY

This is a case report of a 35 year-old patient with a carcinoid lung tumor localized in the orifice of the bronchus for the right upper lung lobe, which also involved the main right bronchus with the tracheo-bronchial angle. The tumor was completely removed applying a sleeve-resection of the right upper lobe and resection and reconstruction of the trachea bifurcation.

Key words: carcinoid tumor, sleeve-resection, trachea bifurcation, reconstruction

Pneumon, 2005; Vol 42

Ass. dr sci. med. Miloš Koledin, Klinika za grudnu hirurgiju,
Institut za plućne bolesti, Sremska Kamenica

UVOD

Karcinoid je tumor niskog malignog potencijala i predstavlja 25% svih karcinoid tumora, ali zato manje od 2% primarnih malignih tumora pluća

(1). Oko 90% karcinoida bronha se javlja u centralnim bronhima i često je klinička prezentacija slika opstruktivne pneumonije, hemoptizije i kašalj.

Bronhoplastična operacija i poštedna resekcija plućnog parenhima je metoda izbora u lečenju kar-

cinoida sa dobrim višegodišnjim preživljavanjem (2). Tumori bifurkacije traheje mogu dovesti do opstrukcije disajnih puteva i teške respiratorne insuficijencije. Rekonstrukcija bifurkacije traheje predstavlja ogroman tehnički hirurški i anesteziološki izazov.

PRIKAZ SLUČAJA

Pacijent star 35 godina, nepušač, hospitalizovan u Institutu za plućne bolesti u Sremskoj Kamenici 23. 12. 2004. godine. Anamnestički tegobe u vidu intenzivnog kašlja sa iskašljavanjem zelenkasto-žutog ispljuvka sa primesama krvi, zamaranjem i ponekad otežanim disanjem datiraju nekoliko nedelja pred prijem. Na CT-u grudnog koša u projekciji desnog glavnog bronha vidi se mekotkivna, intraluminalna tumorska infiltracija dijametra oko 2 cm koja skoro u potpunosti opturira istoimeni bronh (Slika 1). U plućnom parenhimu ne vide se druge promene patološki izmenjenog denziteta, medijastinalni limfni čvorovi nisu uvećani. Bronhoskopija je urađena 24. 12. 2004. godine. Endoskopski u distalnom delu traheje oko 2 - 2,5 mm iznad bifurkacije traheje na desnoj strani membranoznog zida, počinje tumor koji deluje kao ekstramuralna kompresija sa probojem na površini i opturira desni glavni bronh za oko 80%. Levo bronhijalno stablo je urednog nalaza. Uzeta biopsija tumora, a zatim urađena laserska resekcija dela tumora iz desnog glavnog bronha, tako da se rigidnim optičkim instrumentom prolazi do baze.

Patološko-histološki nalaz biopsije tumora: *Tumor carcinoides typicus*. Materijal je pregledan u 30 HE rezova, sastoji se od više komadića bronha čija je površina nekrotična i prekrivena fibroznim i-ili skvamoznim metaplastičnim epitelom. Lamina proprija je u celosti prožeta tumorskim tkivom, koje je sagrađeno od poligonalnih ili cilindričnih ćelija, acidofilne citoplazme i okruglog jedra sa pravilnim prašinastim hromatinom i ponegde vidljivim nukleolusom. U 10 polja velikog povećanja nema mitoze, nekroza tumorskog tkiva odsutna, ćelije su aranžirane u adenoidne formacije i organoidne nakupine. Imunohistohemija nakon bojenja sa Chromograni-nom A i Synaptophysinom: nađena je difuzna i intenzivna imunopozitivnost u tumorskim ćelijama.

Iz aspekta plućne funkcije, nalaz odgovara lakom opstruktivnom poremećaju ventilacije sa jakom hiperinflacijom pluća. U akutnom testu sa Berodualom opstrukcija je velikim delom reverzibilnog karaktera. Gasne analize arterijske krvi u

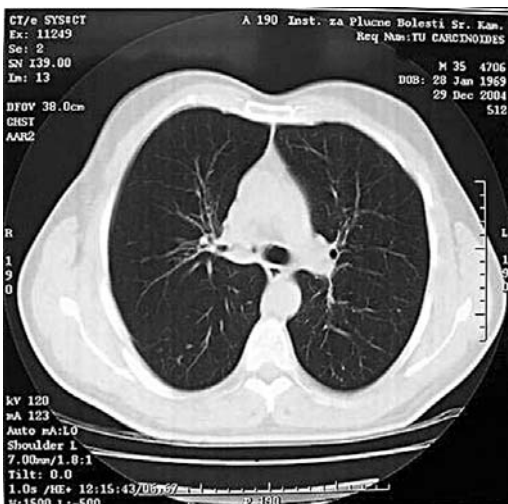
mirovanju ukazuju na parcijalnu manifestnu respiratornu insuficijenciju. Operativni zahvat nije kontraindikovano.

Nakon odgovarajuće preoperativne pripreme pacijent je operisan u opštoj anesteziji 18. 01. 2005. godine kada je urađena videosistirana torakoskopija desno.

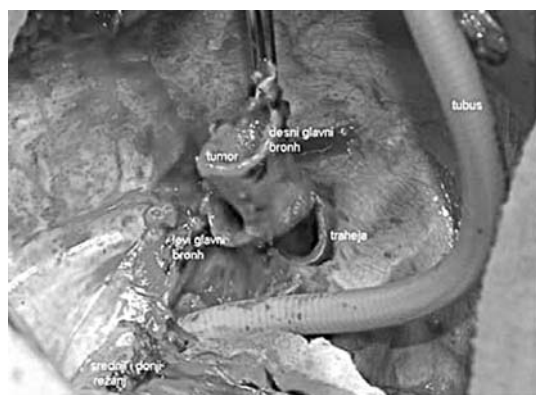Desnom posterolateralnom torakotomijom otvoren pleuralni prostor. Podvezana je vena azigos, radi lakšeg pristupa traheobronhijalnom uglu. Urađena je desna gornja lobektomija. Nakon toga ispreparisana karina traheje, urađena resekcija bifurkacije, uz ventilaciju levog pluća armiranim tubusom, uvedenim u levi glavni bronh preko operativnog polja (slika 2). Kreirana je anastomoza levog glavnog bronha i traheje pojedinačnim šavovima Vycril 2.0, nakon čega je načinjen elipsoidni otvor na lateralnom zidu levog glavnog bronha i urađena reinplantacija intermedijarnog bronha u levi glavni bronh pojedinačnim šavovima Vycril 3.0 (slika 3). Načinjena je mobilizacija V interkostalnog mišića, sa parcijalnom resekcijom V rebra i peksija mišićnog flapa na anastomozu. *Ex tempore* patološko histološkim pregledom traheja i intermedijarni bronh na rezu su bez tumora, kao i odstranjene paratrahealne, subkarinalne i hilarne limfne žlezde. 19.01.2005. godine zbog hemoragičnog sadržaja dobijenog na torakalne drenove u količini od 1200 ml i radiološke slike na kojoj se registruje koagulum u desnom pleuralnom prostoru, urađena desna posterolateralna retorakotomija, toaleta pleuralnog prostora i evakuacija koagulumu sa suturom VI interkostalne arterije. Potom postoperativni tok protekao uredno, rana zarasla *per primam*, drenovi i konci odstranjeni. Bolesnik otpušten 10-og postoperativnog dana, sa urednim radiološkim nalazom. Definitivni patološko-histološki nalaz: tipični karcinoid veličine 2,5x2,5 cm lokalizovan u lobarnom bronhu za gornji režanj desnog plućnog krila pri čemu skoro u potpunosti opturira ovaj bronh. Opstruktivni pneumonitis u pregledanim rezovima nije nađen. Pregledani limfni čvorovi su bez tumorskog tkiva. Traheja i intermedijarni bronh na rezu bez tumorskog tkiva. Prema TNM klasifikaciji tumor se može svrstati u T4N0 stadijum.

Kontrolna bronhoskopija je urađena 19. 04. 2005. godine. Na granici srednje i donje trećine traheje je cirkularni postoperativni ožiljak. Levo nalaz uredan, desno intermedijalni bronh našiven na medijalni zid levog glavnog, nedostaje desni glavni i gornji lobarni bronh, a ušće za srednji, Nelson i bazu su uredni.

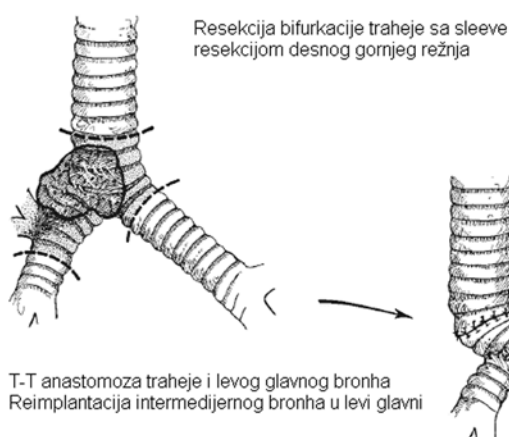
Slika 1. CT nalaz



Slika 2. Intraoperativni nalaz



Slika 3. Operativna procedura



DISKUSIJA

Od kada je Muller 1882. prvi put opisao bronhijalni adenom, patološki i klinički koncept se stalno menja. Termin karcinoid je prvi uveo Oberndorfen 1907. u svom opisu klase malignih tumora koji se ponašaju manje agresivno od drugih karcinoma. Sada se karcinoid bronha smatra posebnom vrstom u grupi neuroendokrinih tumora.

Karcinoid tumor je neuroendokrini tumor koji potiče od Kulchitsky ćelja iz bonhijalnog epitela. To je redak tumor koji predstavlja manje od 2% primarnih karcinoma pluća. Thorson je 1954. opisao grupu simptoma poznatu kao karcinoidni sindrom. Karcinoid sindrom se pojavljuje kod malog broja neuroendokrinih tumora sposobnih za sintezu i sekreciju biološki aktivnih vazopeptida u centralnu cirkulaciju. Ovi peptidi mogu uzrokovati crvenilo kože, vazomotornu disfunkciju, bronhospazam ili smrtonosnu kardiovaskularnu nestabilnost (karcinoidna kriza), pogotovo tokom hirurške manipulacije.

Karcinoid tumor se histološki klasifikuje kao tipični i atipični, na osnovu broja mitoza, area nekroze i pleomorfizma. Ova podela je patohistološki prediktor kliničkog ponašanja tumora. Pacijenti sa tipičnim karcinoidom imaju desetogodišnje preživljavanje do 95%, dok pacijenti sa atipičnim karcinoidom imaju desetogodišnje preživljavanje 40-60% (3). Iako može biti lokalno invazivan, incidenca metastaziranja u regionalne limfne čvorove je mala i iznosi 10-15%. TNM *staging sistem* se čini neodgovarajućim za ove tumore, obzirom da stadijumi IA i IIB (T3N0) imaju istu prognozu, a čak i pacijent sa N1 ili N2 imaju desetogodišnje preživljavanje 95% za tipični i 54% za atipični karcinoid (4).

Pacijenti sa karcinoid tumorom imaju različite simptome što zavisi od centralne ili periferne položenosti tumora. Najčešće je klinička prezentacija slika opstruktivne pneumonije, hemoptizije i nadražajni kašalj. Tumor se otkriva na radiogramu ili CT-u grudnog koša i najčešće se prikazuje kao endobronhijalna lezija. U daljoj dijagnostici osnovna metoda je bronhoskopija. Lobulirani ružičasti izgled tumora je karakterističan, kao i lako krvarenje prilikom biopsije. Preoperativna dijagnoza se zasniva na bronhobiopsiji. Iako je preoperativna patohistološka dijagnoza korisna, definitivna dijagnoza tipičnog karcinoid tumora ne može biti postavljena dok se ne pregleda ceo operativno odstranjeni plućni resektat.

Endoskopsku laser resekciju tumora traheje treba izbegavati kod pacijenata koji su kandidati za kurativno hirurško lečenje, jer se povećava oštećenje traheje pa potencijalno resektabilna lezija postaje neresektabilna (5).

Preoperativno je potrebna medijastinoskopija samo u slučaju da postoji klinička N2 bolest, a nije dobijena dijagnoza karcinoid tumora.

Bronhoplastična operacija i poštedna resekcija plućnog parenhima je metoda izbora u lečenju karcinoida sa dobrim višegodišnjim preživljavanjem (6). Centralno položeni tumor može biti sesilnog ili

polipoidnog tipa. Polipoidni tip ne infiltruje zid bronha, i dovoljna je bronhotomija i jednostavna ekscizija. Kod centralnog sesilnog tumora izvodi se *sleeve* resekcija. Karcinoid se za razliku od bronhogennog karcinoma retko širi submukozno, tako da je dovoljna mala hirurška margina već od 5 mm (7). Opravdana je poštena resekcija plućnog parenhima bronhoplastičnim procedurama, radi izbegavanja pneumonektomije, bilobektomije ili lobektomije. Princip poštene resekcije treba poštovati dok je moguća kurativna resekcija i dok je distalni plućni parenhim funkcionalan (8).

Prvu *sleeve* resekciju je izveo Sir Price Thomas 1947, zbog karcinoida desnog glavnog bronha. Tehnika resekcije i rekonstrukcije bifurkacije traheje predstavlja veliki hirurški izazov. Potencijalni hirurški mortalitet i morbiditet je visok. Tehnika prevencije komplikacija je usmerena ka smanjenju tenzije na anastomozi i očuvanju vaskularizacije. Pacijenti nakon lobektomije i resekcije bifurkacije imaju stopu morbiditeta kao i pacijenti nakon *sleeve* pneumonektomije (oko 50%). Ova stopa je vezana za probleme na *end-to-side* anastomozi intermedijarnog bronha. Stopa mortaliteta od 7% je za polovinu manja od stope mortaliteta kod desne *sleeve* pneumonektomije (9).

Lokalni recidiv se može javiti godinama nakon operacije. Veća stopa lokalnog recidiva je najčešće vezana za atipične karcinoide. Rešavanje se postiže agresivnijim hirurškim pristupom, lobektomijom ili pneumonektomijom. Takođe je potrebno razmotriti i potencijalni benefit od adjuvantne hemo i radioterapije (10,11).

ZAKLJUČAK

Bronhoplastične operacije, kod karcinoid tumora, treba izvoditi u cilju poštene resekcije plućnog parenhima, dokle god je moguća R0 resekcija, a distalni parenhim je funkcionalan. Obzirom na mogućnost lokoregionalnog recidiva godinama nakon operacije, dugogodišnje praćenje pacijenta je potrebno i radi uvida u rezultat hirurškog lečenja i radi pravovremene detekcije mogućeg recidiva.

LITERATURA

1. Modlin IM, Sandor A. An analysis of 8305 cases of carcinoid tumors. *Cancer* 1997;79:813-16.
2. Fadel E, Yildizeli B, Chapelier AR, et al. Sleeve lobectomy for bronchogenic cancers: factors affecting survival. *Ann Thorac Surg* 2002;74:851-9.

3. Alberto Terzi*, Alessandro Lonardoni, Birgit Feil, Irene Spilimbergo, Giovanni Falezza, Francesco Calabrož Bronchoplastic procedures for central carcinoid tumors: clinical experience *European Journal of Cardio-thoracic Surgery* 26 (2004) 1196-3
4. Thomas Jr CF, Tazelaar HD, Jett JR. Typical and atypical pulmonary carcinoids. Outcome in patients presenting with regional lymph node involvement. *Chest* 2001;119:1143-50.
5. Henning A, Gaissert, Hermes C, Grillo, M, Behgam Shadmehr, Cameron D, Wright, Manjusha Gokhale, John C. Wain, and Douglas J. Mathisen, Long-Term Survival After Resection of Primary Adenoid Cystic and Squamous Cell Carcinoma of the Trachea and Carina, *Ann Thorac Surg*, 2004;78:1889-8
6. Fadel E, Yildizeli B, Chapelier AR, et al. Sleeve lobectomy for bronchogenic cancers: factors affecting survival. *Ann Thorac Surg* 2002;74:851-9.
7. Pairolero PC, Trastek VF, Payne WS, Bernatz PE. Carcinoid tumors of the lung. In: Martini N, Vogt-Moykopf I, editors. *Thoracic surgery: frontiers and uncommon neoplasms*. St Louis, MO: Mosby Company;1989.
8. Jamal ME, Nicholson AG, Goldstraw P. The feasibility of conservative resection for carcinoid tumours: is pneumonectomy ever necessary for uncomplicated cases? *Eur J Cardiothorac Surg* 2000;18:301-6.
9. Mitchell JD, Mathisen DJ, Wright CD, et al. Clinical experience with carinal resection. *J Thorac Cardiovasc Surg* 1999; 117:39-14.
10. M.K. Ferguson et al. Long-term outcome after resection for bronchial carcinoid tumors *European Journal of Cardio-thoracic Surgery* 18 (2000) 156-5
11. Koledin M, đurić D, Macedonić B, Baroš, B. Video-asistirana torakoskopija kao u uvod u torakotomiju kod pacijenata obolelih od karcinoma bronha. *Pneumon* Vol 38, Jul-Dec 2000.